



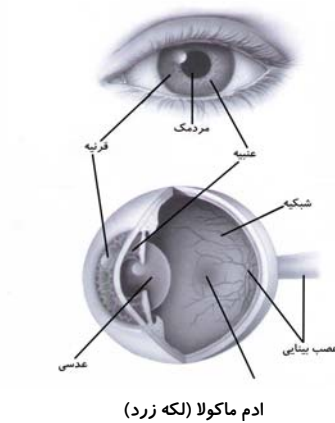
تخریب ماکولا ناشی از افزایش سن

این راهنما جهت کمک به بیماران و خانواده آنها برای درک بهتر از وضعیت‌شان آماده گردیده و علل، علائم، تشخیص و درمان این بیماری را شرح می‌دهد.

تخریب ماکولا ناشی از افزایش سن،

Age- related Macular Degeneneation (AMD)

بیماری است که دید مرکزی را تحت تأثیر قرار می‌دهد. این بیماری یکی از علل شایع افت دید در افراد بالای ۶۰ سال است. از آنجایی که این بیماری فقط دید مرکزی را مختل می‌کند، بندرت باعث نابینایی فرد می‌گردد. با این حال AMD می‌تواند خواندن، رانندگی کردن و انجام سایر فعالیت‌های روزمره‌ای که نیاز به دید مرکزی و دقیق دارند را بسیار مشکل نماید.



ماکولا چیست؟

ماکولا یا لکه زرد در مرکز شبکیه قرار دارد. (شبکیه چشم، لایه حساس به نور است که در قسمت عقبی کره چشم و در سطح داخلی آن قرار دارد). وقتی فرد مطالعه می‌کند نور روی لکه زرد متمرکز می‌شود. در این نقطه میلیون‌ها



سلول مخصوص بینایی، نور را دریافت و به علائم عصبی تبدیل می‌کنند و این علائم را به وسیله عصب بینایی به مغز منتقل می‌نمایند. این روند، دید مرکزی نامیده می‌شود.

در واقع دید مرکزی، توانایی رانندگی کردن، خواندن و انجام فعالیت‌هایی

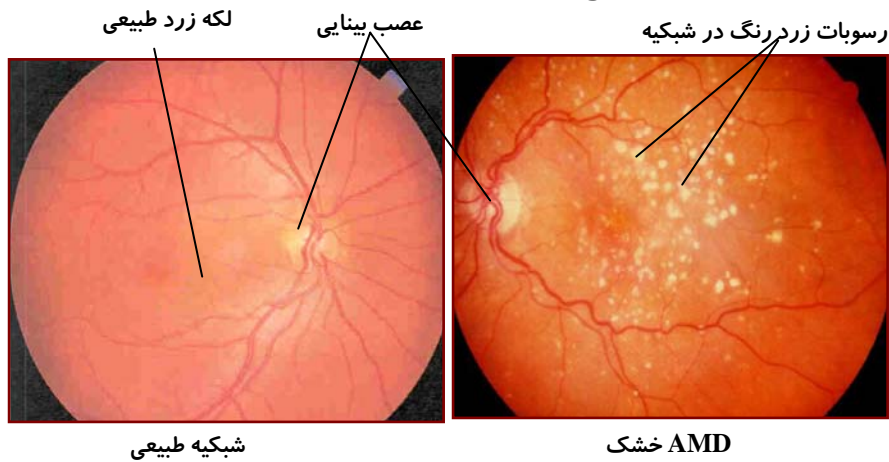


که نیاز به دید مستقیم، دقیق و ظریف دارد را فراهم می‌آورد. اگر ماکولا صدمه ببیند قسمت مرکزی تصویر دیده شده، تار می‌شود. تصویر در اطراف منطقه تار شده، به وضوح دیده می‌شود (عکس روبرو).

چگونه AMD (ای-ام-دی) به بینایی آسیب می‌رساند؟

AMD بر دو گونه است :

۱- AMD خشک: این نوع ۹۰ درصد از مبتلایان به AMD را تشکیل می‌دهد.

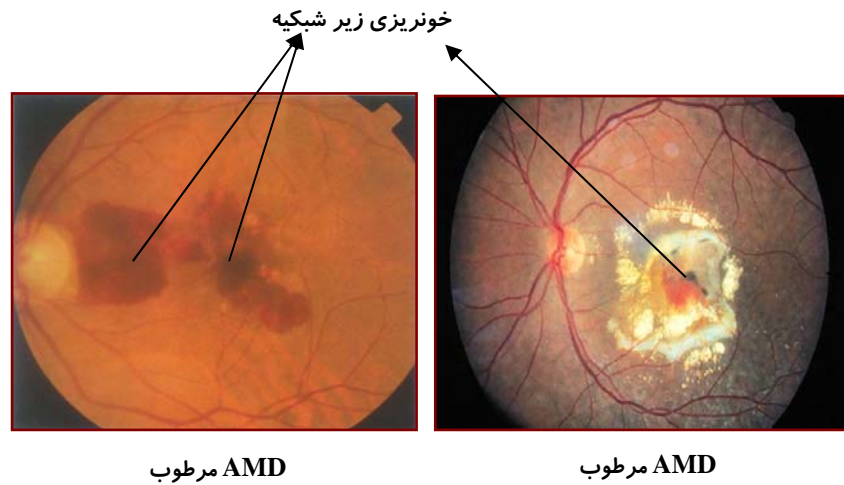




علت این بیماری شناخته نشده است. در این بیماری سلولهای حساس به نور در ماکولا به تدریج کم شده و به مرور زمان پس از سالها دید مرکزی چشم مبتلا کاهش می‌یابد.

معمولاً AMD خشک ابتدا یک چشم و سپس چشم دیگر را مبتلا می‌نماید. احتمال ابتلای چشمها و یا زمان ابتلا به آن قابل پیش‌بینی نیست.

۲- AMD مرطوب: اگرچه این نوع AMD تنها ۱۰ درصد از مبتلایان را تشکیل می‌دهد، اما ۹۰ درصد موارد اختلال بینایی شدید ناشی از AMD را شامل می‌شود. در این بیماری عروق خونی زیر شبکیه در ناحیه ماکولا به سمت شبکیه رشد می‌کنند. از آنجائیکه عروق خونی جدید بسیار شکننده هستند، غالباً خون و مایع از آنها به زیر ماکولا نشت کرده، منجر به آسیب سریع ماکولا می‌شود و در مدت زمان کوتاهی دید مرکزی را از بین می‌برد.





چه کسانی در خطر ابتلا به AMD هستند؟

اگر چه ممکن است AMD در سنین میانسالی اتفاق افتد، اما خطر ابتلا به آن با افزایش سن بیشتر می‌شود. آمار نشان می‌دهد که شانس ابتلا به این بیماری در ۵۰ سالگی ۲ درصد و در افراد بالای ۷۵ سال ۳۰ درصد می‌باشد. عوامل مؤثر دیگر عبارتند از:

۱- جنس: بر اساس بعضی از مطالعات زنان بیش از مردان به این بیماری مبتلا می‌شوند.

۲- سیگار: سیگار خطر ابتلا به این بیماری را افزایش می‌دهد.

۳- سابقه فامیلی: شانس ابتلا در کسانی که بیماری در خانواده آنها وجود دارد بیشتر است.

۴- کلسترول: افرادی که کلسترول خون بالایی دارند بیشتر در معرض ابتلا به AMD هستند.

علائم بیماری چیست؟

در هیچکدام از انواع AMD بیمار احساس درد نمی‌کند. شایع‌ترین



دید فرد طبیعی



دید فرد مبتلا به AMD مرطوب



علامت AMD خشک، تار شدن مختصر بینایی است. فرد مبتلا ممکن است برای مطالعه و انجام کارهای دقیق به نور بیشتری نیاز داشته باشد و یا برای شناختن افراد به آنها نزدیک شود.

در مراحل بعدی لکه سیاهی روی دید مرکزی بیمار به وجود می‌آید که این نقطه به علت متوقف شدن فعالیت گروهی از سلولها در ماکولا است. به مرور زمان لکه تار بزرگتر و تیره‌تر شده و محدوده بیشتری از دید مرکزی را اشغال می‌نماید.

بیمار مبتلا به AMD خشک در یک چشم اغلب متوجه اختلال بینایی خود نمی‌شود. زیرا دید مرکزی و شفاف چشم دیگر، توانایی رانندگی، مطالعه و دیدن جزئیات دقیق را فراهم می‌کند و در صورتی که ناخواسته چشم سالم را ببندد یا AMD هر دو چشم را گرفتار کرده باشد، بیمار متوجه اختلال بینایی خود می‌شود.

علامت اولیه AMD مرطوب، موجی شدن خطوط مستقیم می‌باشد که به دلیل نشت مایع از عروق خونی جدید به زیر ماکولا است. نشت مایع، باعث تورم منطقه و جابجایی ماکولا شده و در نتیجه خطوط موجی شکل به نظر می‌رسند. علامت دیگر این بیماری فقدان دید مرکزی بطور حاد می‌باشد که ناشی از خونریزی از عروق جدید غیر طبیعی در زیر شبکیه است. در واقع تفاوت بین AMD خشک و مرطوب در همین جاست که فقدان دید مرکزی در AMD خشک به تدریج صورت می‌گیرد و در AMD مرطوب به صورت حاد اتفاق می‌افتد. همانطوری که در AMD خشک دیده می‌شود



در AMD مرطوب نیز بیمار ممکن است متوجه یک نقطه کور شود.

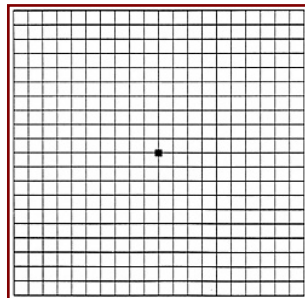
چگونه AMD تشخیص داده می شود؟

چشم پزشک با معاینه کامل چشم AMD را تشخیص می دهد این معاینه ۳ قسمت دارد.

۱- سنجش حدت بینایی: با استفاده از جداول خاصی، دید بیمار در فواصل مختلف مورد ارزیابی قرار می گیرد.

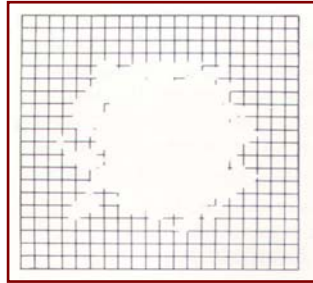
۲- گشاد کردن مردمک: با این معاینه پزشک منطقه وسیعی از شبکیه را مورد بررسی قرار می دهد برای گشاد کردن مردمک، پزشک از قطره های چشمی خاص استفاده می کند تا مردمک را گشاد نماید. دید ممکن است تا چند ساعت بعد از معاینه تار بماند.

یکی از شایع ترین نشانه های زودرس AMD وجود رسوبات زرد رنگ کوچک در شبکیه است که در معاینه ته چشم دیده می شود. وجود این رسوبات به تنهایی نشان دهنده بیماری نیست بلکه بدین معناست که چشم در معرض ابتلا به فرم شدید AMD می باشد.



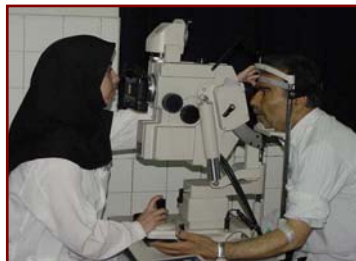آمسler گرید

طی معاینه، چشم پزشک ممکن است از بیمار بخواهد که به جدول مخصوصی نگاه کند. این جدول که آمسler گرید Amsler gride نام دارد، شبیه به صفحه شطرنج می باشد.



پزشک از بیمار می‌خواهد که یک چشمش را بپوشاند و به نقطه سیاهی که در مرکز جدول وجود دارد خیره شود در صورت وجود AMD، بیمار متوجه می‌شود که خطوط مستقیم در صفحه، موجی شکل بنظر می‌آیند و بعضی از خطوط نیز دیده نمی‌شوند که این علامت AMD مرطوب می‌باشد (شکل روبرو).

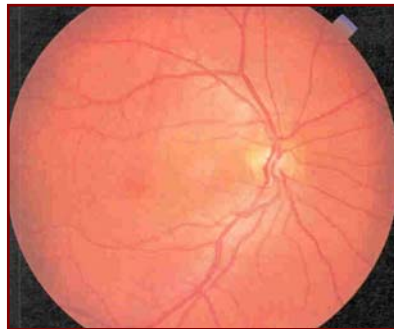
در صورت مشکوک شدن بوجود AMD مرطوب، عکس برداری مخصوصی



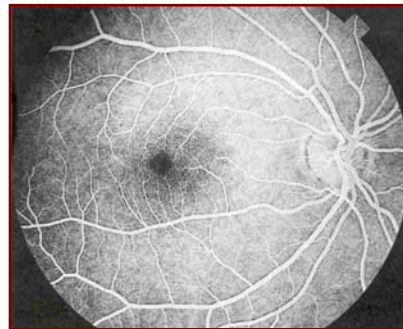
بیمار در حال آنژیوگرافی

بنام فلورسین آنژیوگرافی برای بیمار درخواست می‌شود. در این عکسبرداری با تزریق ماده رنگی در ورید بازوی بیمار از وضعیت عروق خونی شبکیه و مشیمیه (کورویئید) تصویربرداری می‌شود. این

تصاویر به پزشک کمک می‌کند تا عروق خونی نشت کننده را ارزیابی



شبکیه طبیعی

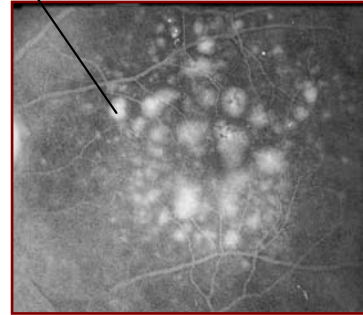
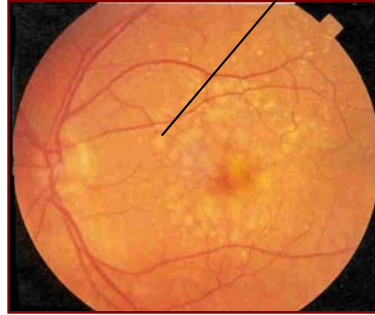


آنژیوگرافی طبیعی



کرده و در مورد درمان آن تصمیم بگیرد.

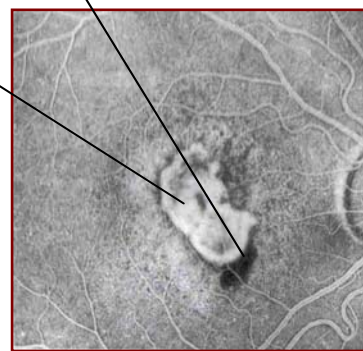
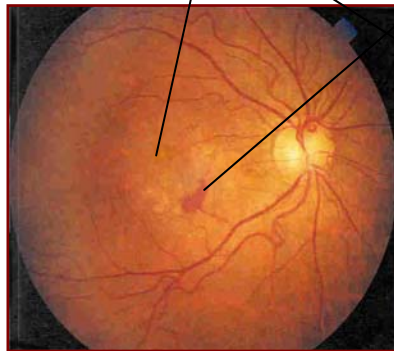
رسوبات زرد رنگ در شبکیه
(دروزن)



آنژیوگرافی AMD خشک

غشاء عروقی غیر طبیعی

خونریزی زیر شبکیه



آنژیوگرافی AMD مرطوب

AMD مرطوب



چگونه AMD درمان می‌شود؟

در حال حاضر درمان قطعی برای AMD خشک وجود ندارد گرچه برخی ترکیبات ویتامینه در جهت کاهش سرعت پیشرفت بیماری عرضه شده است اما کارایی آنها هنوز کاملاً به اثبات نرسیده است. خوشبختانه AMD خشک پیشرفت بسیار کندی دارد. سال‌ها پس از شروع بیماری دید مرکزی مختصری کاهش می‌یابد. با این حال اکثر بیماران (به خصوص اگر AMD تنها یک چشم را مبتلا نماید)، قادر به انجام فعالیت‌های روزمره خود هستند.

بعضی از بیماران مبتلا به AMD مرطوب با استفاده از لیزر به روش حرارتی (که کمتر مورد استفاده قرار می‌گیرد) یا PDT درمان می‌شوند. مزیت PDT نسبت به لیزر حرارتی در این است که کمتر باعث آسیب بافت طبیعی شبکیه می‌شود چرا که در روش PDT داروی مورد استفاده در عروق غیرطبیعی مورد هدف لیزر قرار گرفته و پس از فعال شدن باعث بسته شدن این عروق نابجا می‌شود.

PDT چگونه انجام می‌شود؟

قبل از PDT پزشک مردمک چشم را گشاد کرده و قطره خاصی را برای بی‌حس کردن چشم در آن می‌ریزد. داروی Visudine معمولاً در وریدهای اندام فوقانی تزریق شده و سپس بیمار در محیط تاریک، مقابل دستگاه لیزر می‌نشیند و پزشک عدسی مخصوصی را روی چشم قرار



می‌دهد. پرتوی از نور لیزر از طریق عدسی مستقیماً و بمدت ۸۳ ثانیه روی عروق نشت کننده شبکیه تابانده می‌شود. در این زمان بیمار ممکن است جرقه‌های نورانی را ببیند.

پس از لیزر نیازی به بستری شدن نیست. از آنجائی که چشم و پوست تا ۴۸ ساعت به نور حساس است لازم است شخص از عینک‌های مخصوص در این مدت استفاده کند و در معرض نور آفتاب و نورهای هالوژن قرار نگیرد.

بینایی ممکن است در طول روز انجام لیزر کمی تار شود و سوزش مختصری در چشم احساس گردد که این مشکل به راحتی با مصرف داروهای تجویز شده برطرف می‌شود.

برای اطمینان از عدم نشت از رگ‌های خونی یا عدم تشکیل رگ‌های خونی جدید، بیمار باید بطور مرتب به پزشک مراجعه نماید. تکرار فلورسین آنژیوگرافی ممکن است لازم باشد. اگر نشت از عروق خونی همچنان ادامه داشته باشد احتمالاً به لیزر درمانی مجدد یا سایر روشهای درمانی نیاز خواهد شد.

آیا تزریقات داخل چشمی داروهای ضد رشد عروق موثرند؟

روش درمانی دیگری که بتازگی در درمان AMD مرطوب مورد استفاده قرار گرفته است، ترکیباتی است که ضد تشکیل عروق جدید شبکیه عمل کرده و بداخل حفره زجاجیه چشم تزریق می‌گردند.



این تزریقات شامل: Pegabtanib (Macugen)، (Lucentis) Ranibizumab و Bevacizumab (آواستین) می‌باشد. با توجه به قیمت بالا و عدم دسترسی آسان به Macugen و Ranibizumab در ایران و اکثر کشورهای دیگر در حال توسعه از آواستین برای تزریق داخل زجاجیه‌ای استفاده می‌شود. تزریق آواستین بایستی تحت شرایط استریل و توسط چشم پزشک انجام شود. در چند روز اول پس از انجام آن، بیمار باید از لحاظ ایجاد واکنش عفونی یا حساسیتی نسبت به داروی تزریق شده و یا سایر عوارض نادر نظیر خونریزی زجاجیه مورد بررسی قرار گیرد. تزریق این داروها باعث توقف موقت نشت مایع از عروق غیر طبیعی شبکیه می‌شود و لذا معمولاً نیاز به تزریق مجدد آن‌ها مورد نیاز است، تزریقات مجدد در صورت لزوم در فواصل ۶ هفته‌ای انجام می‌شود. پس از انجام تزریق سوزش مختصر چشم و یا خونریزیهای سطحی شایع است اما در صورت درد شدید و یا کاهش دید شدید بایستی مراتب را سریعاً به چشم‌پزشک معالج اطلاع داد.

برای حفظ بینایی چه کاری باید کرد؟

افراد مبتلا به AMD خشک، باید حداقل یکبار در سال تحت معاینه کامل چشم (با مردمک گشاده شده) قرار گیرند. با این معاینه پزشک وضعیت این بیماری و سایر اختلالات بینایی را مورد بررسی قرار می‌دهد.



جهت کنترل در منزل جدول آمسالر که یک تست ارزان و سریع می‌باشد بسیار کمک کننده است. با استفاده از این جدول هر روز براحتی می‌توان بینایی را از نظر علائم AMD ارزیابی نمود. این جدول برای کسانی که هنوز دید مرکزی خوبی دارند بسیار مفید است. ضمناً باید هر چشم را به تنهایی آزمایش کرد. به این ترتیب که بیمار یک چشم خود را بسته و با چشم دیگر به جدول نگاه کند و سپس با چشم دوم همین عمل را تکرار نماید استفاده از عینک نزدیک در زمان انجام این تست الزامی است. همچنین می‌توان بینایی را با مطالعه روزنامه، تماشای تلویزیون و حتی نگاه کردن به چهره مردم بررسی کرد و در صورت مشاهده هر گونه تغییری باید به چشم پزشک مراجعه کرد. اگر فردی مبتلا به AMD مرطوب باشد و چشم پزشک PDT یا تزریق داخل زجاجیه‌ای را تجویز کرده باشد، هرگز نباید آنها را به تعویق انداخت. همچنین بطور مرتب جهت پیگیری باید به چشم پزشک مراجعه نمود تا هرگونه عود نشت از عروق خونی تشخیص داده شود. طبق آمار بدست آمده خطر عود بیماری در افراد سیگاری بیشتر از افراد غیر سیگاری است. استفاده از جدول آمسالر یا روش‌های دیگر در منزل جهت تعیین هرگونه تغییر بینایی و مراجعه مرتب به چشم پزشک می‌تواند مانع از پیشرفت بیماری شود.



در صورت بروز اختلال بینایی چه کار باید کرد؟

استفاده معمول از چشمها باعث صدمه بیشتر به چشم نمی‌شود حتی اگر فردی مبتلا به AMD مرطوب باشد، انجام فعالیت‌های روزمره مثل مطالعه، تماشای تلویزیون و فعالیت‌های معمول دیگر باعث آسیب بیشتر به چشم نمی‌شود. لنزهای مخصوص یا سیستم‌های الکترونیکی وسایل کمکی هستند که در دید کم استفاده می‌شوند. با این وسایل تصاویر بزرگتر به نظر می‌رسند و بینایی بهتر می‌گردد. جهت تعیین نوع و چگونگی استفاده از آن‌ها با چشم پزشک می‌توان مشورت نمود.

طرز تهیه جدول آملسر گرید

جدول آملسر گرید براحتی در منزل تهیه می‌شود درزمینه یک صفحه سفید، مربعی که هر ضلع آن ۱۰ سانتی متر باشد کشیده می‌شود و هر ضلع آن به فاصله ۵ میلی‌متر علامتگذاری می‌شود. با وصل کردن این نقاط به وسیله خطوط سیاه رنگ، مربع شطرنجی بدست می‌آید که دارای مربع‌های کوچکی است که اضلاع آن ۵ میلی‌متر است. وسط مربع با یک نقطه پررنگ علامتگذاری می‌شود. این نقطه محلی است که بیمار باید به آن نگاه کند.

AMD باعث نابینایی کامل نمی‌شود.



مرکز تحقیقات چشم
دانشگاه علوم پزشکی شهید بهشتی
پاییز ۱۳۸۷



گلوکوم

Glaucoma

چهارمین سمینار سالیانه
مرکز تحقیقات و گروه چشم
دانشگاه علوم پزشکی شهید بهشتی

دبیر علمی سمینار: دکتر زهره بهر وزی
دبیر اجرایی سمینار: دکتر حسین ضیایی

چهارمین سمینار سالیانه
مرکز تحقیقات و گروه چشم

زمان: ۲۰ اسفند ۱۳۸۷
19-20 February 2009
مکان: دانشکده پزشکی دانشگاه
علوم پزشکی شهید بهشتی



سمنیارلنزهای تمانیس

با امتیاز بازآموزی مدون

پنجشنبه، ۲۵ مهرماه ۸۷ | 16 October 2008
 سالن آمفی تاتر بیمارستان شهید دکتر لیاقی نژاد

دبیر: خانم: پاسداران، خدیجان
 امیر: آقای: امینی، بین بوستان چشم و
 نهم، پلاک ۵، مرکز تحقیقات چشم
 تلفن: ۰۲۱ ۸۵۹۵۲۲
 فکس: ۰۲۱ ۸۵۹۰۶۰۷